

# Manifestaciones gingivales de sífilis secundaria. Serie de casos

## *Gingival manifestations of secondary syphilis. Case series*

Presentado: 18 de agosto de 2023  
Aceptado: 15 de diciembre de 2023  
Publicado: 30 de diciembre de 2023

Eduardo David Piemonte,<sup>a</sup>  Ignacio Javier Molina Ávila,<sup>b</sup>  Juan Martín Pimentel Solá,<sup>b</sup>  Gerardo Marcelo Gilligan,<sup>a</sup>  Jerónimo Pablo Lazos,<sup>a</sup>  Nicolás Leonardi,<sup>c</sup>  René Luis Panico<sup>a</sup> 

<sup>a</sup> Cátedra de Estomatología "A", Facultad de Odontología, Universidad Nacional de Córdoba, Córdoba, Argentina

<sup>b</sup> Servicio de Estomatología, Hospital Señor del Milagro, Salta, Salta, Argentina

<sup>c</sup> Facultad de Ciencias de la Salud, Universidad Católica de Córdoba, Córdoba, Argentina

### Resumen

**Objetivo:** La sífilis es una enfermedad de transmisión sexual con una incidencia creciente a nivel mundial. En la sífilis secundaria, las lesiones orales son frecuentes, siendo a veces la única manifestación. El objetivo de este artículo es presentar una serie de casos clínicos de sífilis con localización predominante o exclusivamente gingival, destacando las características clínicas más relevantes para su diagnóstico.

**Casos clínicos:** Esta serie de casos clínicos incluyó nueve casos de sífilis secundaria con manifestaciones gingivales. El diagnóstico se realizó mediante pruebas serológicas (VDRL, TPPA, FTA-ABS y MHA-TP), y se describieron lesiones tanto gingivales como extragingivales. En la encía se observó sífilis secundaria afectando principalmente la región

anterior —tanto superior como inferior—, presentándose placas rojas o blancas. Algunos casos también presentaban lesiones en otros sitios intraorales, tenían síntomas como dolor o sensación de ardor, o presentaban enfermedad periodontal dependiente de placa. El diagnóstico diferencial de sífilis secundaria gingival con condiciones periodontales inespecíficas es fundamental para un diagnóstico adecuado. Por lo tanto, se debe considerar el diagnóstico de sífilis secundaria cuando se enfrentan casos gingivo-periodontales atípicos en la práctica diaria.

**Palabras clave:** Enfermedades de transmisión sexual, enfermedades gingivales, serie de casos, sífilis.

### Abstract

**Aim:** Syphilis is a sexually transmitted disease with growing incidence worldwide. In secondary syphilis, oral lesions are common, sometimes being the only manifestation. Gingival features of syphilis are rare and usually present multiple oral lesions. The aim of this article is to present a series of clinical cases of syphilis with predominantly or exclusively gingival localization, highlighting the most relevant clinical characteristics for its diagnosis.

**Clinical cases:** This clinical case series included nine cases of secondary syphilis with gingival manifestations. The diagnosis was made using serological tests (VDRL, TPPA, FTA-ABS, and MHA-TP), and both gingival and extragingival lesions were described. Secondary syphilis was observed

in the gum, mainly affecting the anterior region —both upper and lower—, depicting red or white plaques. Some cases also presented lesions in other intraoral sites, had symptoms such as pain or burning sensation, or showed plaque induced periodontal disease. The differential diagnosis of secondary syphilis considering non-specific periodontal conditions with gingival involvement is essential for a proper diagnosis. Thus, the diagnosis of secondary syphilis should be considered when dealing with atypical gingivo-periodontal cases in everyday practice.

**Keywords:** Case series, gingival diseases, sexually transmitted diseases, syphilis.



Esta obra está bajo una licencia Creative Commons Atribución-NoComercial 4.0 Internacional.

## Introducción

La sífilis es una enfermedad de transmisión sexual causada por la espiroqueta *Treponema pallidum* (*T. pallidum*), pudiendo ser adquirida por transmisión sexual o ser transmitida de forma congénita.<sup>1</sup> La sífilis se desarrolla por estadios, iniciándose en el estadio de sífilis primaria (SP) con una lesión ulcerativa denominada chancro, que se desarrolla en el sitio de inoculación, típicamente en los genitales. Los labios y la mucosa bucal pueden ser también sitios de inoculación, representando entre el 4 y el 12% de los casos.<sup>2</sup>

Después de un período de latencia, la sífilis secundaria (SS) se desarrolla debido a la diseminación sistémica de la infección, con linfadenopatías y lesiones mucocutáneas, y afectación frecuente de la mucosa bucal.<sup>3</sup> La SS resuelve espontáneamente, pero el dolor que suelen generar las lesiones bucales motivan al paciente a buscar tratamiento antes de su autoresolución.

Después de otro largo período de latencia, alrededor de un tercio de los pacientes no tratados pueden desarrollar sífilis terciaria o avanzada. En este estadio suelen aparecer lesiones cardiovasculares y neurológicas, además de los gomos sifilíticos, que son focos necróticos inflamatorios que pueden desarrollarse también en boca, dejando como secuelas perforaciones buconasales o bucosinusales. Afortunadamente, la prevalencia de este estadio de sífilis ha decrecido significativamente en la era de los antibióticos, y actualmente es una condición rara.<sup>1</sup>

En décadas recientes la incidencia de sífilis aumentó significativamente en numerosos países, incluyendo tanto países de altos ingresos *per cápita*<sup>4</sup> como también países menos desarrollados de Sudamérica.<sup>5,6</sup> En algunas regiones de Estados Unidos la incidencia de sífilis adquirida y sífilis congénita se incrementó más del 100% entre 2014 y 2018.<sup>7</sup> En Argentina, la tasa de sífilis en adultos jóvenes aumentó de 8,1/100.000 habitantes en 2010, a 51,1/100.000 habitantes en 2018.<sup>8</sup> Este incremento de SP y SS está directamente relacionado a un crecimiento de la incidencia de sífilis congénita, la cual es una de las más graves expresiones de esta enfermedad, capaz de producir secuelas irreversibles, incluso la muerte del recién nacido.<sup>9</sup>

El diagnóstico de SP y SS puede ser sospechado a partir de hallazgos bucales, lo que brinda una oportunidad de diagnóstico temprano. Por lo tanto, los odontólogos debieran estar capacitados para reconocer las alteraciones de la mucosa bucal sugestivas de sífilis. La SP se presenta con el chancro, que típicamente es una úlcera firme con una base rojiza,

eritematosa, luego de la cual se desarrolla una linfadenopatía regional satélite. Habitualmente el chancro bucal se ubica en labios, punta y dorso de lengua, paladar y encía vestibular.<sup>10</sup> Cuando está involucrada la encía, el chancro suele seguir el contorno gingival. Algunos chancros pueden desarrollar un fenotipo más agresivo, con úlceras más profundas y/o irregulares, simulando carcinomas de células escamosas, úlceras traumáticas crónicas y linfomas no Hodgkin.

En el estadio secundario de la sífilis es cuando se producen más lesiones bucales. Las manifestaciones de SS inician habitualmente con manchas rojas, sin aumento de volumen ni pérdida de sustancia. A partir de estas manchas rojas se desarrollan frecuentemente placas o pápulas rojas y/o blancas, es decir, lesiones elevadas, de base amplia y superficie lisa. Estas a veces confluyen conformando vegetaciones, y permitiendo la formación de surcos que separan unas placas de otras. Cuando estas pápulas o placas se ubican en zonas de roce, pueden sobretraumatizarse por dientes, prótesis, e incluso alimentos, generando placas erosionadas. También es frecuente la depapilación del dorso lingual, y pueden en algunos casos excepcionales formarse ampollas.<sup>11-13</sup> La lengua, mucosa yugal, mucosa labial, y paladar son los sitios más afectados, siendo rara en piso de boca y encía.<sup>2,3,13</sup> La SS puede tener también otras manifestaciones, como múltiples pequeñas linfadenopatías, lesiones cutáneas, alopecia en cuero cabelludo y cola de las cejas, y cambios en el tono de la voz, entre otras. La variabilidad, multiplicidad y multicentricidad de las lesiones cutáneas y mucosas son características de la SS, mientras que los casos unicéntricos son raros, al igual que los casos con afectación gingival y con pocas lesiones. La sífilis es considerada una gran imitadora, debido a que puede confundirse con muchas enfermedades, haciendo de su diagnóstico clínico un verdadero desafío. Las lesiones ubicadas en encía no son ajenas a esta circunstancia, lo que supone un desafío de diagnóstico para los odontólogos, especialmente para los periodoncistas.

El diagnóstico clínico de SP o SS debe ser corroborado con otros estudios complementarios, como microscopia de campo oscuro, biopsia para estudios anatomopatológicos de rutina, inmunohistoquímica o tinciones argénticas, y, sobre todo por la accesibilidad y por pruebas serológicas. Las pruebas serológicas para sífilis se clasifican habitualmente en dos tipos: no treponémicas y treponémicas. Las no treponémicas sirven principalmente para detectar el nivel

de actividad de las lesiones, y como pueden negativizarse, sirven para el control del éxito del tratamiento de la sífilis.

Entre estas pruebas, las más difundidas son la RPR (*Rapid Plasma Reagin*) y VDRL (*Venereal Disease Research Laboratory*). Su principal desventaja es que en el estadio primario pueden arrojar falsos negativos, y que en cualquier estadio pueden mostrar un pequeño número de falsos positivos. Las pruebas treponémicas indican si el individuo tuvo o tiene contacto con *T. pallidum*, pero no discriminan si la infección es actual o pasada. Entre estas pruebas se pueden mencionar FTA-ABS (*Fluorescent Treponemal Antibody Absorption*), el MHA-TP (*Microhemagglutination Assay for T. pallidum Antibodies*) y TPPA (*T. pallidum Particle Agglutination*) además de los llamados tests rápidos. La FTA-ABS es la de mejor sensibilidad y especificidad, sobre todo en SP. En SS la sensibilidad y especificidad de las otras pruebas prácticamente igualan a la FTA-ABS, por lo que su uso es indistinto, dependiendo fundamentalmente de la disponibilidad y costo de las pruebas serológicas. En programas de detección de sífilis se recomiendan

diferentes algoritmos para el diagnóstico serológico, ya sea usando primero una prueba no treponémica y luego una treponémica, o viceversa.<sup>14</sup> Sin embargo, cuando hay lesiones clínicas altamente sugestivas de sífilis, cualquiera de estos algoritmos corrobora el diagnóstico clínico de sífilis.

El objetivo de este artículo es presentar una serie de casos clínicos de sífilis con localización predominante o exclusivamente gingival, destacando las características clínicas más relevantes para su diagnóstico.

### Casos clínicos

Los casos presentados fueron reclutados entre 2012 a 2021 en la Cátedra de Estomatología “A” de la Facultad de Odontología de la Universidad Nacional de Córdoba y en el Servicio de Estomatología del Hospital Nuestro Señor del Milagro, Salta, ambos en Argentina. Todos los pacientes dieron su consentimiento informado, y autorizaron el uso de sus registros clínicos.

**Caso 1** (fig. 1 A, B, C y D): Una paciente de 22 años de edad, sin comorbilidades, consulta por lesión-

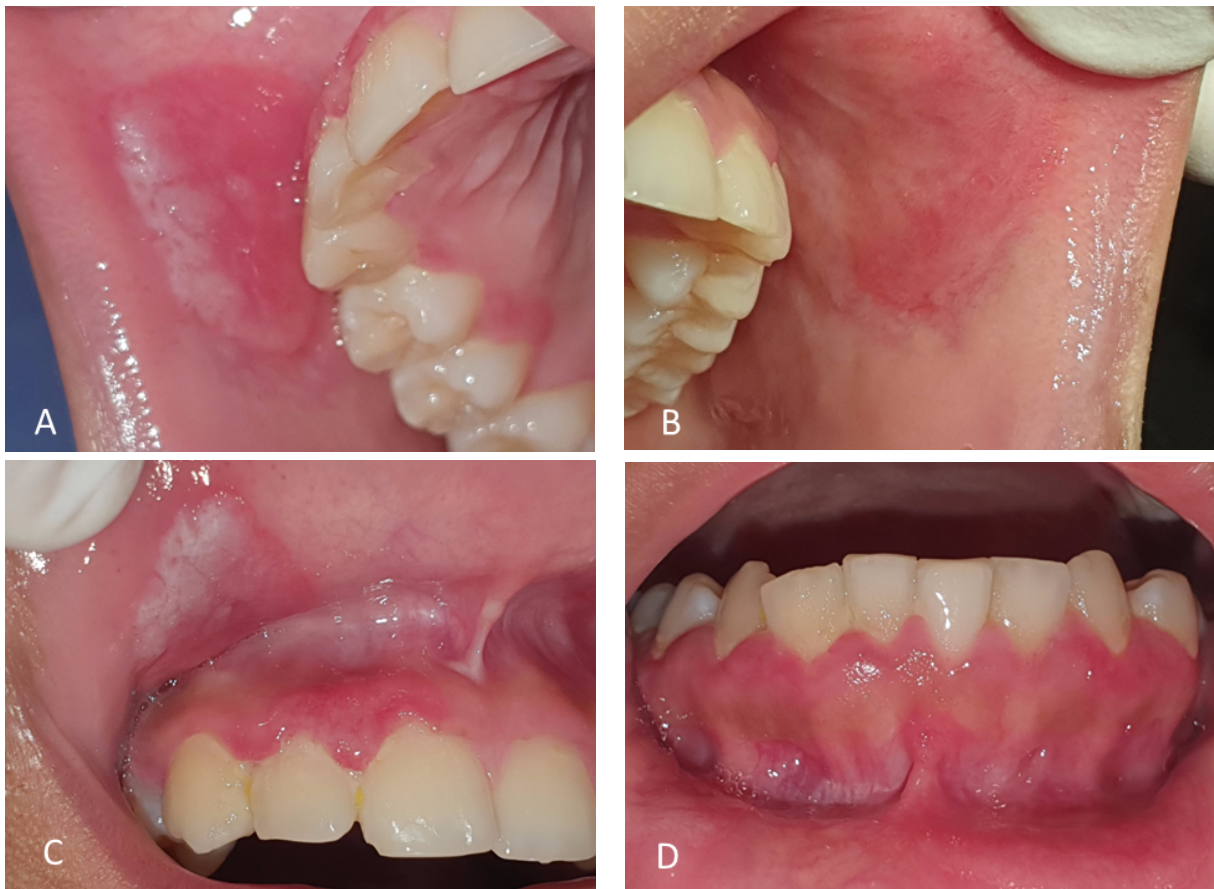
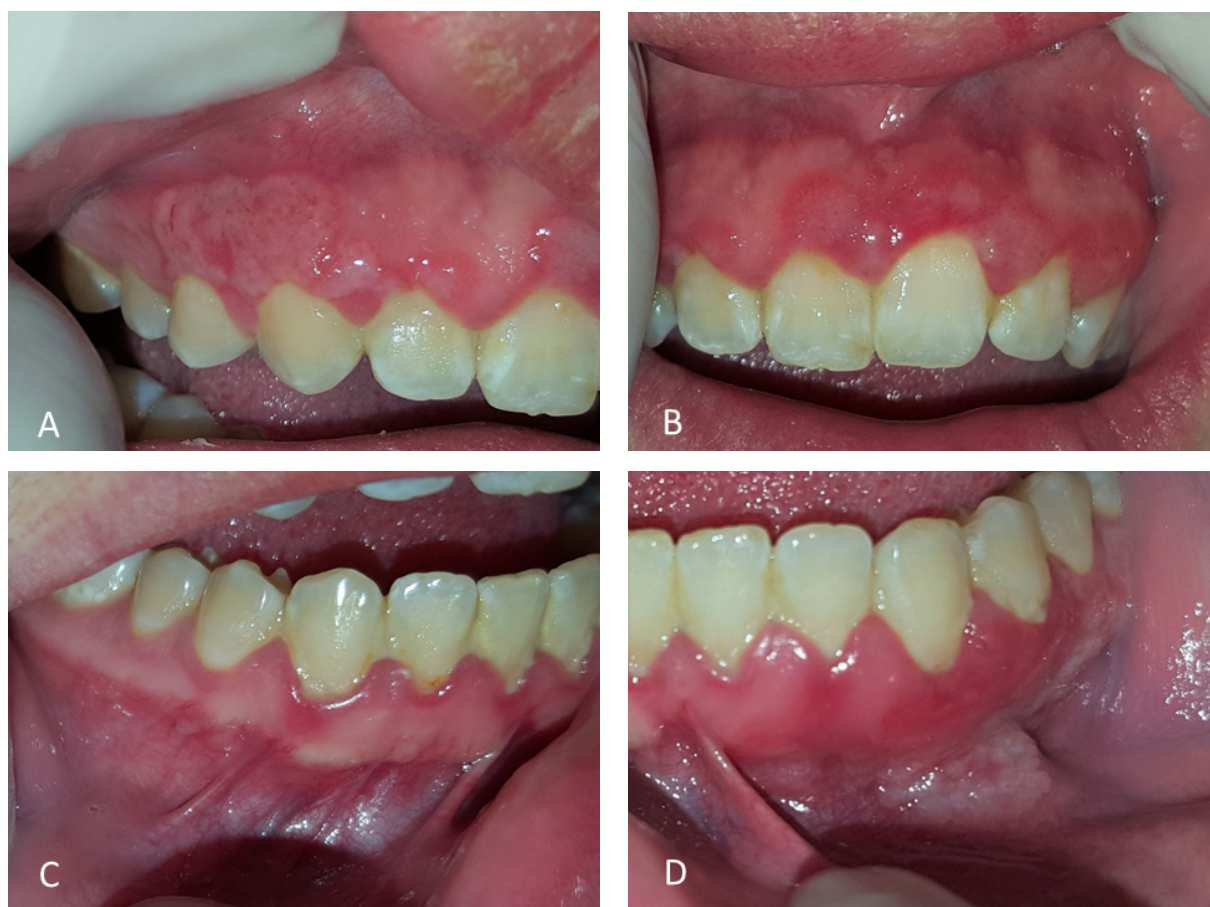
Figura 1. A, B, C y D. Caso 1: SS bucal de predominio extragingival.

nes bucales dolorosas y sangrado en encía vestibular del sector anterosuperior, de 2 meses de evolución. En el examen clínico se detectó una lesión eritematosa con tendencia a sangrar, que afectaba a la encía libre y adherida y a las papilas interdentes de los dientes 11, 12 y 13. La lesión se extendía al frenillo labial superior, mostrando una mancha redonda roja y blanca, al igual que en el paladar duro. La severidad de la periodontitis se consideró leve. El examen extraoral reveló ganglios linfáticos submandibulares bilaterales, pequeños e indoloros. También refirió la aparición de pequeñas lesiones cutáneas de color pardo en la palma de la mano, producida tres semanas antes, compatibles con exantema maculopapular de SS. Serología: VDRL positiva 1/64 y FTA-ABS positiva.

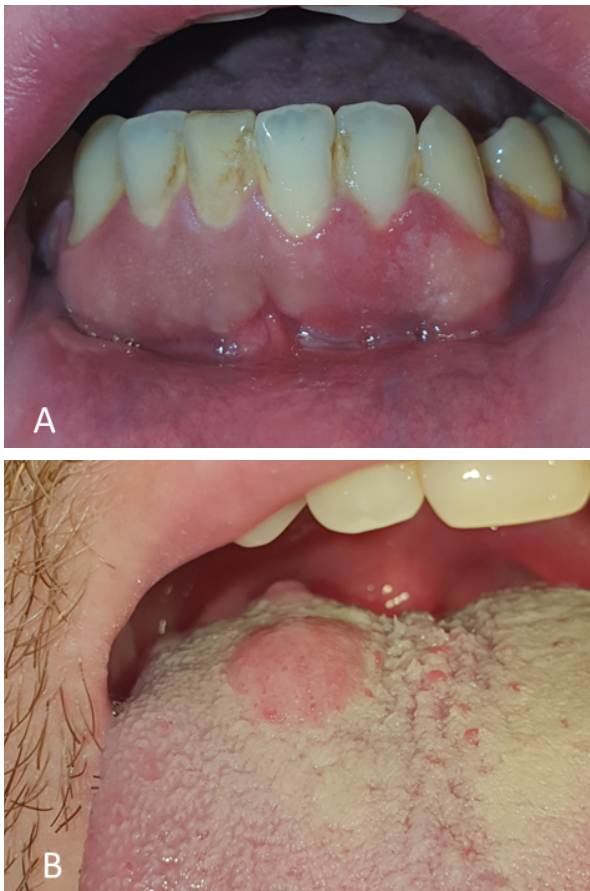**Caso 2** (fig. 2 A, B, C y D): Una mujer de 20 años, sin comorbilidades conocidas, consultó por lesiones dolorosas en encía vestibular del área anterosuperior, de 4 meses de evolución. Fue referida por su odontó-

logo, quien realizó 4 sesiones de terapia periodontal inicial (incluyendo raspado extenso y alisado radicular) sin cambios apreciables. Se observaron placas rojas y blancas, junto con zonas ulcerativas que involucraban tanto la encía libre como adherida y la mucosa alveolar en el sector anterosuperior. Aunque la higiene dental era deficiente, la inflamación en la región afectada no se correlacionó directamente con el *biofilm* encontrado. El examen radiográfico no mostró pérdida de hueso alveolar. En la encía vestibular inferior de las piezas 43, 32 y 33 se identificaron áreas rojas. Además, se encontró una placa blanca en el surco vestibulolabial inferior izquierdo. La paciente se automedicaba con antiinflamatorios no esteroides sin mejoría. La aparición de lesiones gingivales sin correlación directa con la presencia de *biofilm* y la afectación tanto de la encía adherida como del surco vestibular indujeron sospecha de una enfermedad no inducida por placa. Serología: VDRL positiva 1/128, TPPA positiva.



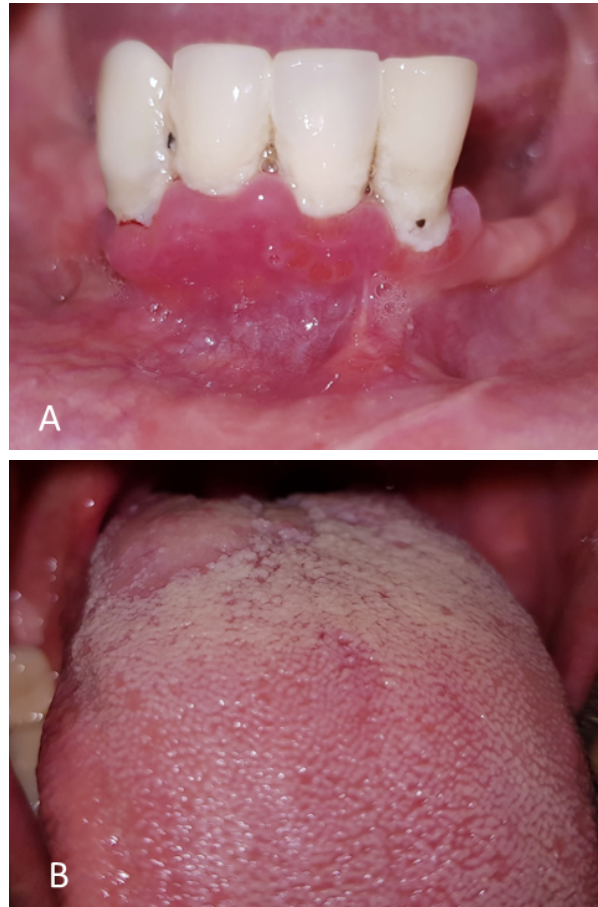**Figura 2. A, B, C y D.** Caso 2: SS bucal predominantemente gingival.

**Caso 3** (fig. 3 A y B): Un paciente masculino de 34 años consultó por una sensación de ardor generalizado en cavidad bucal de 2 meses de evolución, refiriendo también sangrado del sector anteroinferior. Se apreció una lesión rojiza en las áreas gingivales de las piezas 32 y 33, y también una lesión exofítica nodular lisa en el tercio posterior de la lengua con sensación de quemazón. El paciente también refería deglución dolorosa y astenia generalizada durante 3 semanas. En la inspección extraoral se evidenciaron múltiples adenopatías submaxilares. Serología: VDRL positiva 1/128, FTA-ABS positiva.



**Figura 3 A y B.** Caso 3: SS bucal predominantemente gingival.

**Caso 4** (fig. 4 A y B): Una paciente de 35 años consulta por lesiones bucales dolorosas de 2 meses de evolución. La encía anterior inferior mostraba una placa roja sangrante, y los dientes exhibían abundante *biofilm*. Además, se encontró una placa roja de bordes lisos en la lengua. Serología: VDRL positiva 1/64.



**Figura 4 A y B.** Caso 4: SS bucal predominantemente gingival.

**Caso 5** (fig. 5 A, B y C): Una mujer de 22 años, sin enfermedades sistémicas, fue remitida por gingivitis persistente de más de un mes. En la encía vestibular de las piezas 11 y 21 se encontró una placa roja que involucraba la papila interdental y mucosa alveolar, llegando hasta el frenillo labial. La encía de las piezas 41 y 42 mostró lesiones similares. La higiene oral era buena, con una pequeña cantidad de *biofilm* en el área afectada, debido al dolor provocado por la higiene mecánica. En el dorso de la lengua se apreció una mancha rosada por depapilación. La apariencia y multifocalidad de las lesiones sugería SS. Serología: VDRL positiva 1/256.

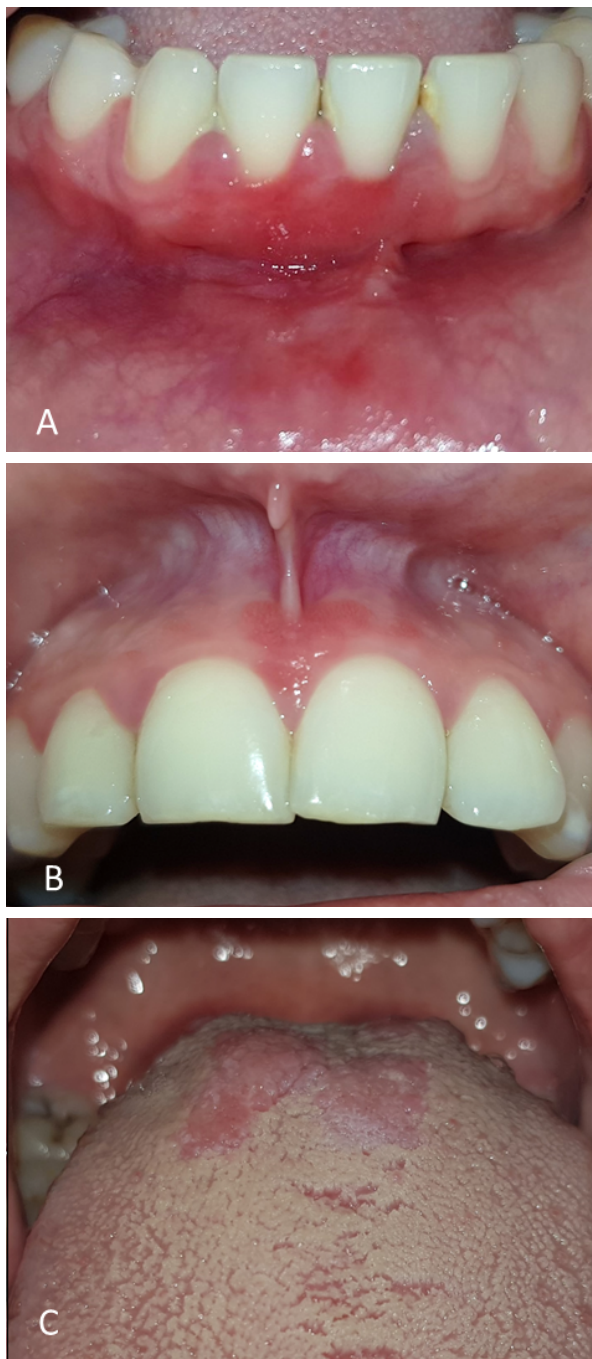

Figura 5. A, B y C. Caso 5: SS bucal de predominio gingival.

**Caso 6** (fig. 6 A y B): Una paciente de 49 años, sin comorbilidades, consulta por lesiones bucales dolorosas de un mes de evolución en la encía de las piezas 11, 12 y 13, junto con depósitos visibles de placa por el dolor generado por el cepillado. También se encontró una placa sobreelevada en el borde lingual derecho. Serología: VDRL positiva 1/64.

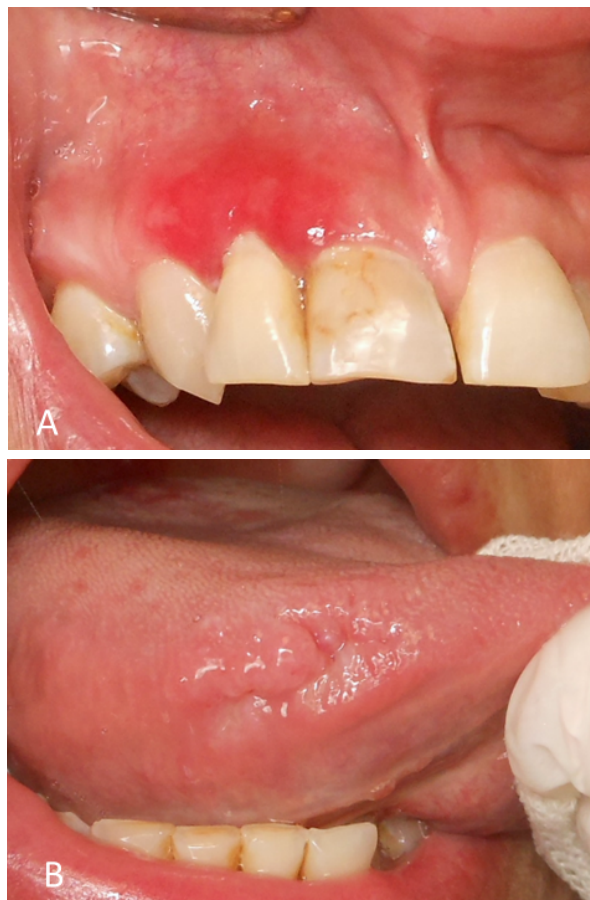

Figura 6. A y B. Caso 6: SS bucal con predominio gingival.

**Caso 7** (fig. 7 A y B): Un paciente de 30 años, sin patologías sistémicas, consulta por lesiones gingivales. Se observó una placa roja y blanca que afectaba encía y mucosa alveolar vestibular de piezas 31, 41 y 42. A pesar de que el control de *biofilm* era deficiente en casi todas las piezas dentarias, no había pérdida de inserción clínica. En paladar duro se presentó una placa roja de 1 cm de diámetro, con el centro erosionado. Se identificaron ganglios linfáticos submandibulares pequeños, indolores y bilaterales. No se encontraron lesiones cutáneas. Serología: VDRL positiva 1/32, TPPA positiva.

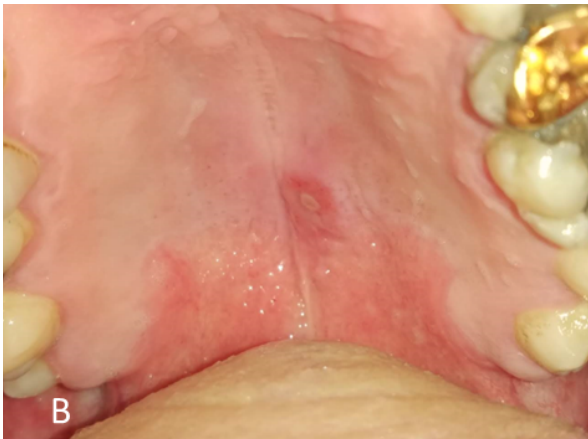
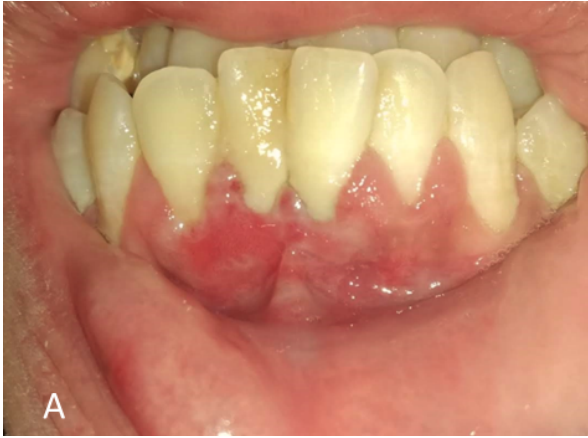
Figura 7. A y B. Caso 7: SS bucal con predominio gingival.

**Caso 8** (fig. 8 A y B): Un paciente de 30 años, sin comorbilidades, consulta por lesiones blancas indoloras de 2 meses de evolución en encía vestibular, que se extienden de la pieza 13 a la 23, y de la 43 a la 33. También se encontraron adenopatías occipitales indoloras y signos de periodontitis moderada. A pesar de la falta de manifestaciones sistémicas, las características clínicas de las lesiones orales llevaron a un diagnóstico presuntivo de SS. Serología: VDRL positiva 1/64, MHA-TP positivo.

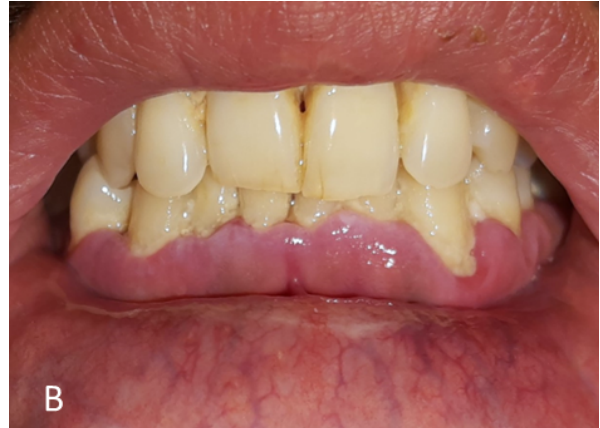
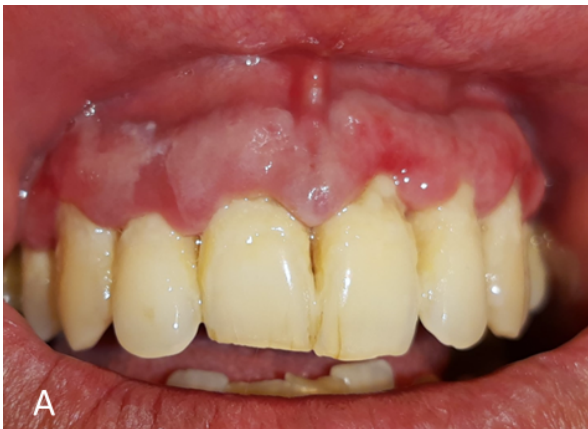
Figura 8. A y B. Caso 8: SS bucal exclusivamente gingival.

**Caso 9** (fig. 9): Un paciente de 18 años consultó por lesión blanquecina de 10 días de evolución entre elementos 11 y 21, remitido con diagnóstico de leucoplasia. El examen clínico reveló una única placa blanca indolora rodeada de un halo eritematoso localizada en la papila interdental vestibular. Salvo una leve molestia al cepillado, se comprobó un estado periodontal sano y se encontraron adenopatías occipitales. Serología: VDRL positiva 1/128, MHA-TP positivo.

Todos los casos fueron remitidos a un médico infectólogo, que controló otras infecciones de transmisión sexual, incluidas las pruebas de hepatitis B-C y VIH. El tratamiento fue penicilina benzatínica G 2.400.000 UI, con evolución favorable y VDRL negativa tres meses después. Un resumen de las características de los pacientes se presenta en la tabla 1.

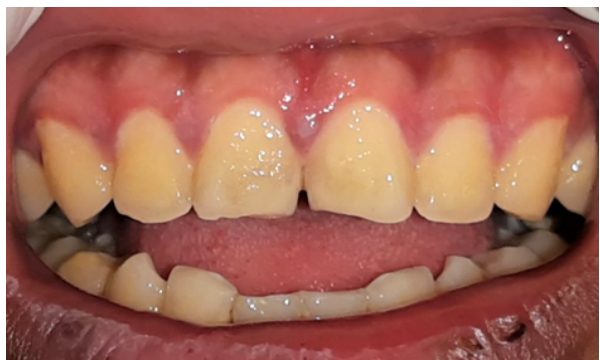

Figura 9. Caso 9: SS bucal exclusivamente gingival.

**Tabla 1.** Resumen de los casos incluidos

Caso	Edad Sexo	Area de encía afectada	Lesiones elementales	Lesiones extragingivales	Síntomas	Evolución (meses)	Estado periodontal	Serología
1	22 F	VAS, VAI, EP (PEG)	Placa roja	Placas rojas y blancas (mucosa yugal, paladar)	Dolor	2	Periodontitis leve	VDRL 1/64 FTA-ABS +
2	20 F	VAS, MA (PG)	Placa roja y blanca	Placa blanca (surco vestibulolabial inferior)	Dolor	4	Periodontitis leve	VDRL 1/128 TPPA +
3	34 M	VAI (PG)	Placa roja	Mancha roja (dorso de la lengua)	Ardor	2	Gingivitis	VDRL 1/128 FTA-ABS +
4	35 F	VAI (PG)	Placa roja	Placa roja (dorso de la lengua)	Dolor	2	Periodontitis leve	VDRL 1/64
5	22 F	VAS, VAI (PG)	Placa roja	Placa rosada (dorso de la lengua)	No	1.5	Normal	VDRL 1/256
6	49 F	VAS (PG)	Placa roja	Placa fisurada (borde de la lengua)	Dolor	1	Normal	VDRL 1/64
7	30 M	VAI, MA (PG)	Placa roja y blanca	Erosión (paladar)	No	3	Periodontitis leve	VDRL 1/32 TPPA +
8	30 M	VAS, VAI (G)	Placa blanca	Ninguna	No	2	Periodontitis moderada	VDRL 1/64 MHA-TP +
9	18 M	VAS (G)	Placa blanca	Ninguna	No	0.3	Normal	VDRL 1/128 MHA-TP +

F: femenino; M: masculino; VAS: encía vestibular anterosuperior; VAI: encía vestibular anteroinferior; EP: encía palatina; MA: mucosa alveolar; PEG: predominantemente extragingival; PG: predominantemente gingival; EG: exclusivamente gingival

## Discusión

La localización gingival en SP y SS es poco frecuente, se observa en no más del 10% de los casos.<sup>15</sup> En general, la SS puede presentar varias lesiones orales multifocales, como se observa en el caso 1, con manifestaciones predominantemente extragingivales.<sup>13</sup> Sin embargo, la creciente incidencia de sífilis podría haber provocado un aumento de casos con presentación gingival, aumentando la necesidad de concientización de los odontólogos, especialmente los periodoncistas.

En nuestra serie de casos, tanto la edad como el tiempo de desarrollo de la lesión se encontraban dentro de las características estándar de la SS, que afecta principalmente a adultos jóvenes con lesiones de semanas a pocos meses de evolución. De manera inusual, las áreas afectadas en esta serie fueron la encía vestibular superior e inferior, sin lesiones en lengua, paladar, ni en los sectores molares y premolares. Sin embargo, no se pudo hallar una explicación adecuada para esta singularidad.

La afectación gingival de la presente serie de casos presentaba manchas rojas y blancas, sin otras lesiones en esa localización. Estas lesiones afectaban no sólo a la encía adherida e interdental, sino que también se extendían a la mucosa alveolar. La afectación de la mucosa alveolar por sí sola no es suficiente para sospechar SS, pero es una característica que permite excluir

la enfermedad periodontal como diagnóstico único.

Debido a la tumefacción inflamatoria, la sífilis podría confundirse fácilmente con enfermedades gingivoperiodontales. Como complicación adicional, las lesiones de sífilis en la encía pueden causar dolor, lo que empeora con el cepillado y conduce a una higiene deficiente y desarrollo de inflamación. Solo uno de los pacientes estudiados tenía periodontitis moderada, mientras que cuatro pacientes tenían periodontitis leve y otros solo gingivitis. En individuos con buen estado periodontal, fue relativamente más fácil sospechar condiciones no asociadas con la placa.

La existencia de lesiones extragingivales –principalmente manchas rojas y/o blancas– puede facilitar la consideración de SS. Luego de la afectación de la mucosa alveolar, la lengua fue la localización más frecuentemente involucrada. Esta es una característica distintiva de SS, en la que las localizaciones más frecuentes son el borde de la lengua, labio/comisura labial y paladar duro/blando.<sup>13</sup> Las manifestaciones extraorales de la SS contribuyen significativamente al abordaje diagnóstico: adenopatías, faringitis luética, erupciones cutáneas y alopecia, entre otras.<sup>16</sup> Sin embargo, solo uno de los casos estudiados tuvo manifestaciones sistémicas. Dada la baja incidencia de la sífilis gingival, los síntomas extraorales no siempre son indicadores fiables para abordar el diagnóstico.

Otras lesiones no inducidas por placa también pueden manifestarse en los tejidos periodontales y deben considerarse como diagnósticos diferenciales. La gingivitis descamativa comprende un grupo de enfermedades autoinmunes que pueden afectar los tejidos periodontales, incluido el liquen plano oral y enfermedades ampollares. Ambos comúnmente tienen ampollas y erosiones, ofreciendo una perspectiva diferente a las placas y pápulas sifilíticas. Pero cuando tales lesiones ocurren únicamente en la encía, la identificación se vuelve poco clara. La certeza diagnóstica solo puede lograrse a través de la biopsia, idealmente acompañada de inmunofluorescencia directa, que son procedimientos más invasivos y costosos que las pruebas serológicas. En consecuencia, puede ser mejor realizar primero la serología, y solo si no es útil se puede realizar una biopsia.<sup>16,17</sup>

Los trastornos linfoproliferativos también pueden abarcar tejidos gingivales, con diversas presentaciones clínicas. Al igual que la sífilis, se consideran un desafío diagnóstico, generalmente requieren biopsia, inmunohistoquímica y otras pruebas. Dado que la SS puede presentar lesiones orales similares, es aconsejable descartarla previamente mediante serología.<sup>18</sup>

No hay consenso absoluto sobre cómo diagnosticar la SS, pero las pruebas serológicas siguen siendo el estándar de oro.<sup>13</sup> En los programas de monitoreo de enfermedades de transmisión sexual, las personas que dieron positivo tanto en pruebas treponémicas como no treponémicas se consideraron positivas para sífilis.<sup>19,20</sup> Si el paciente presenta lesiones sugestivas de SS, las serologías positivas son suficientes para su diagnóstico. En casos de apariencia heterogénea y confusa, se debe considerar la SS, y la serología es un procedimiento simple y confiable para confirmarlo.

Ante presentaciones complejas como en la presente serie de casos, es probable que la biopsia sea el método elegido si no se considera SS.<sup>11</sup> La lesión tisular básica de la sífilis consiste en endarteritis proliferativa e infiltración de células plasmáticas, aunque no son específicas.<sup>21</sup> Además, las tinciones especiales como Warthin-Starry o la inmunohistoquímica tampoco son totalmente específicas para *T. pallidum*, e incluso dan falsos positivos.<sup>22</sup> Aunque esta última técnica tiene alta sensibilidad y especificidad, el equipamiento necesario dificulta su uso.<sup>19</sup> No se recomienda la microscopía de campo oscuro para las lesiones bucales debido a que *Treponema denticola*,

que es autóctono en la mayoría de los individuos, resulta morfológicamente indistinguible de *T. pallidum*.<sup>23</sup> A excepción de la tinción H/E, el resto de los estudios requieren una presunción clínica o histopatológica de SS, y la mayoría de ellos no se recomiendan como práctica habitual.<sup>24</sup> *Per se*, un diagnóstico definitivo de sífilis se basa en la confirmación de la impresión clínica mediante pruebas de laboratorio.

Esta serie de casos ilustra cómo los tejidos gingivales pueden verse afectados por SS tanto de forma aislada como junto con otros sitios. La aparición de lesiones periodontales atípicas debería alentar a considerar enfermedades no inducidas por placa, incluida la sífilis, especialmente en ausencia de mejoría en la fase inicial (relacionada con la causa) de la terapia periodontal. Un examen completo de la cavidad bucal es clave para detectar manifestaciones extragingivales de SS y guiar el algoritmo de diagnóstico; y deben considerarse asimismo las lesiones cutáneas o sistémicas. Cabe destacar que cuando se confirma la sífilis, siempre se debe evaluar la presencia de otras ITS.

La sífilis sigue siendo considerada como la gran simuladora y puede manifestar lesiones exclusiva o predominantemente gingivales. El diagnóstico diferencial de esta entidad frente a condiciones periodontales inespecíficas y otras enfermedades con afectación gingival es fundamental para un diagnóstico adecuado. Por lo tanto, los odontólogos deben considerar el diagnóstico de SS cuando se enfrentan a casos periodontales atípicos en la práctica diaria.








#### Declaración de conflicto de intereses

Los autores declaran no tener conflicto de intereses en relación con este artículo científico.

#### Fuentes de financiamiento

Este estudio fue financiado exclusivamente por los autores.

#### Identificadores ORCID

Eduardo David Piemonte  0000-0001-5955-1139  
 Ignacio Javier Molina Ávila  0000-0002-5269-3254  
 Juan Martín Pimentel Solá  0000-0002-8041-5657  
 Gerardo Marcelo Gilligan  0000-0002-5201-1444  
 Jerónimo Pablo Lazos  0000-0002-0881-9614  
 Nicolás Leonardi  0000-0002-4450-0678  
 René Luis Panico  0000-0002-5833-5546

## Referencias

- Hook EW. Syphilis. *Lancet Lond Engl* 2017;389:1550-7. [https://doi.org/10.1016/S0140-6736\(16\)32411-4](https://doi.org/10.1016/S0140-6736(16)32411-4)
- Ficarra G, Carlos R. Syphilis: The renaissance of an old disease with oral implications. *Head Neck Pathol* 2009;3:195-206. <https://doi.org/10.1007/s12105-009-0127-0>
- Leão JC, Gueiros LA, Porter SR. Oral manifestations of syphilis. *Clin Sao Paulo Braz* 2006;61:161-6. <https://doi.org/10.1590/s1807-59322006000200012>
- Spiteri G, Unemo M, Mårdh O, Amato-Gauci AJ. The resurgence of syphilis in high-income countries in the 2000s: a focus on Europe. *Epidemiol Infect* 2019;147:e143. <https://doi.org/10.1017/S0950268819000281>
- Ghanem KG, Ram S, Rice PA. The modern epidemic of syphilis. *N Engl J Med* 2020;382:845-54. <https://doi.org/10.1056/NEJMra1901593>
- Marques Dos Santos M, Lopes AKB, Roncalli AG, de Lima KC. Trends of syphilis in Brazil: A growth portrait of the treponemec epidemic. *PLoS One* 2020;15:e0231029. <https://doi.org/10.1371/journal.pone.0231029>
- Puccio JA, Cannon A, Derasari K, Friend R. Resurgence of Syphilis. *Adv Pediatr* 2019;66:231-44. <https://doi.org/10.1016/j.yapd.2019.03.006>
- Dirección de Sida, ETS, Hepatitis y TBC, Secretaría de Gobierno de Salud, Ministerio de Salud y Desarrollo Social. Argentina. Boletín sobre el VIH, sida e ITS en la Argentina. Año XXII, Nro.36, 2019[citado el 20 de mayo de 2023]. Disponible en: [https://bancos.salud.gob.ar/sites/default/files/2020-01/0000001754cnt-boletin-epidemiologico-2019\\_vih-sida-its.pdf](https://bancos.salud.gob.ar/sites/default/files/2020-01/0000001754cnt-boletin-epidemiologico-2019_vih-sida-its.pdf)
- Uku A, Albujaasim Z, Dwivedi T, Ladipo Z, Konje JC. Syphilis in pregnancy: The impact of “the Great Imitator.” *Eur J Obstet Gynecol Reprod Biol* 2021;259:207-10. <https://doi.org/10.1016/j.ejogrb.2021.01.010>
- Apoita Sanz M, González Navarro B, Jané-Salas E, Marí-Roig A, Devesa, AE, López J. Sífilis: manifestaciones orales, revisión sistemática. *Av Odontostomatol* 2020;36:159-73. <https://dx.doi.org/10.4321/s0213-12852020000300005>. Publicado electrónicamente el 5 de diciembre de 2022.
- Leuci S, Martina S, Adamo D, Ruoppo E, Santarelli A, Favia G, et al. Oral syphilis: a retrospective analysis of 12 cases and a review of the literature. *Oral Dis* 2013;19:738-46. <https://doi.org/10.1111/odi.12058>
- Martín-Alcalde J, García-Zamora E, López-Estebanz JL. Lengua en pradera segada: una manifestación de la sífilis secundaria. *Aten Primaria* 2020;52:503-4. <https://doi.org/10.1016/j.aprim.2019.09.007>
- de Andrade BAB, de Arruda JAA, Gilligan G, Piemonte E, Panico R, Molina Ávila I, et al. Acquired oral syphilis: A multicenter study of 339 patients from South America. *Oral Dis* 2022;1561-72. <https://doi.org/10.1111/odi.13963>. Publicado electrónicamente el 15 de julio de 2021.
- Organización Panamericana de la Salud. Enfermedades transmisibles y determinantes ambientales de la salud. Diagnóstico de laboratorio de las infecciones de transmisión sexual, incluida la infección por el virus de la inmunodeficiencia humana. 2014[citado el 20 de mayo de 2023]. Disponible en: <https://iris.paho.org/handle/10665.2/38597>
- Zhou X, Wu MZ, Jiang TT, Chen XS. Oral manifestations of early syphilis in adults: A systematic review of case reports and series. *Sex Transm Dis* 2021;48:e209-e214. <https://doi.org/10.1097/OLQ.0000000000001538>
- Lampros A, Seta V, Gerhardt P, Isnard C, Husson C, Dupin N. Oral forms of secondary syphilis: An illustration of the pitfalls set by the great imitator. *J Am Acad Dermatol* 2021;84:348-53. <https://doi.org/10.1016/j.jaad.2020.04.089>
- Smith MH, Vargo RJ, Bilodeau EA, Anderson KM, Trzcinska A, Canterbury CR, et al. Oral manifestations of syphilis: a review of the clinical and histopathologic characteristics of a reemerging entity with report of 19 new cases. *Head Neck Pathol* 2021;15:787-95. <https://doi.org/10.1007/s12105-020-01283-4>
- Ikenberg K, Springer E, Bräuninger W, Kerl K, Mihic D, Schmid S, et al. Oropharyngeal lesions and cervical lymphadenopathy: syphilis is a differential diagnosis that is still relevant. *J Clin Pathol* 2010;63:731-6. <https://doi.org/10.1136/jcp.2010.077586>
- Luo Y, Xie Y, Xiao Y. Laboratory diagnostic tools for syphilis: Current status and future prospects. *Front Cell Infect Microbiol* 2020;10:574806. <https://doi.org/10.3389/fcimb.2020.574806>
- Satyaputra F, Hendry S, Braddick M, Sivabalan P, Norton R. The laboratory diagnosis of syphilis. *J Clin Microbiol* 2021;59:e0010021. <https://doi.org/10.1128/JCM.00100-21>
- Barrett AW, Villarreal Dorrego M, Hodgson TA, Porter SR, Hopper C, Argiriadou AS, et al. The histopathology of syphilis of the oral mucosa. *J Oral Pathol Med* 2004;33:286-91. <https://doi.org/10.1111/j.0904-2512.2004.00099.x>
- Pettit C, McMurray S, Randall MB, Jones A, Fisher K. Highlighting a potential pitfall: Positive *treponema pallidum* immunohistochemical stain in a patient without syphilis. *Am J Dermatopathol* 2019;41:924-6. <https://doi.org/10.1097/DAD.0000000000001443>
- Larsen SA, Steiner BM, Rudolph AH. Laboratory diagnosis and interpretation of tests for syphilis. *Clin Microbiol Rev* 1995;8:1-21. <https://doi.org/10.1128/CMR.8.1.1>
- Janier M, Unemo M, Dupin N, Tiplica GS, Potočník M, Patel R. 2020 European guideline on the management of syphilis. *J Eur Acad Dermatol Venereol* 2021;35:574-88. <https://doi.org/10.1111/jdv.16946>

### Cómo citar este artículo

Piemonte ED, Molina Ávila IJ, Pimentel Solá JM, Gilligan GM, Lazos JP, Leonardi N, Panico RL. Manifestaciones gingivales de sífilis secundaria. Serie de casos. *Rev Asoc Odontol Argent* 2023;111:e1111232. <https://doi.org/10.52979/raoa.1111232.1234>

Contacto:

**EDUARDO DAVID PIEMONTE**  
[eduardo.piemonte@unc.edu.ar](mailto:eduardo.piemonte@unc.edu.ar)